



**Konferenca Kombetare e Shoqates Shqiptare ORL**  
**“Besim Zyma”**  
**21 Nentor 2015**

**Traumat e Laringut**

**Pregatiti: Dr. Migena Gjura**  
**Udheheqes shkencor : Prof.Asoc.Dr.Besim Boci**

## Te dhena te pergjithshme mbi Laringun

### Anatomia normale e laringut

Laringu është pjesë përbërëse e rrugëve të frymëmarrjes. Për shkak të rolit të tij në fonacion, do të quhet ndryshe dhe kutia e zërit. Ka trajtën e një piramide trekëndëshe me baze sipër, i cili komunikon lart me hipofaringun dhe poshtë me trakenë. Skeleti i tij përbëhet nga 6 kërce, nga të cilat 3 janë teke dhe 3 janë cifte.

Kërcet teke janë:

- Kërcki tiroid, që formon atë që quhet “molla e Adamit” tek meshkujt.
- Kërcki krikoid, një unazë hialine që formon murin e poshtëm të laringut dhe që lidhet me pjesën e sipërme të trakesë.
- Epiglotti, kërc në formë e një pedaleje, e cila paloset mbi laring gjatë aktit të gëlltitjes duke mos lejuar kalimin e produkteve ushqimorë në rrugët e frymëmarrjes.

Kërcet cifte:

- Kërcet aritenoide, me formën e një piramide me baze trekëndësh, e cila artikulon me faqen artikulare të kërcit krikoid, në të cilën gjenden edhe dy procese: procesi muscular dhe procesi vokal. Luan rol të rëndësishëm në tensionimin apo relaksimin e kordave vokale.
- Kërcet kornikulate
- Kërcet kuneiforme

Duhet theksuar se kercki tiroid, krikoid dhe aritenoid përbëhen nga ind hialin kurse epiglotti është një formacion fibroelastik. Të dy brirët e kockës tiroide artikulojnë me kërcin krikoid dhe formojnë artikulationin krikotiroid.

Ndërmjet kërcit hioid dhe tiroid ndodhet membrana tirohioide, në të cilën gjendet një vrimë ku kalon tufa neuro vaskulare (arteria dhe vena laryngea superior si edhe dega e brendshme e nervit laryngeal superior). Buza e sipërme e unazës së kërcit krikoid është e lidhur me buzën e poshtme të atij tiroid me anën e membranës krikotiroide, që quhet edhe ligament konik. Këtu realizohet koniotomia e urgjencës.<sup>(9)</sup> Trakeja lidhet me kërcin krikoid me anë të membranës kriko-trakeale.

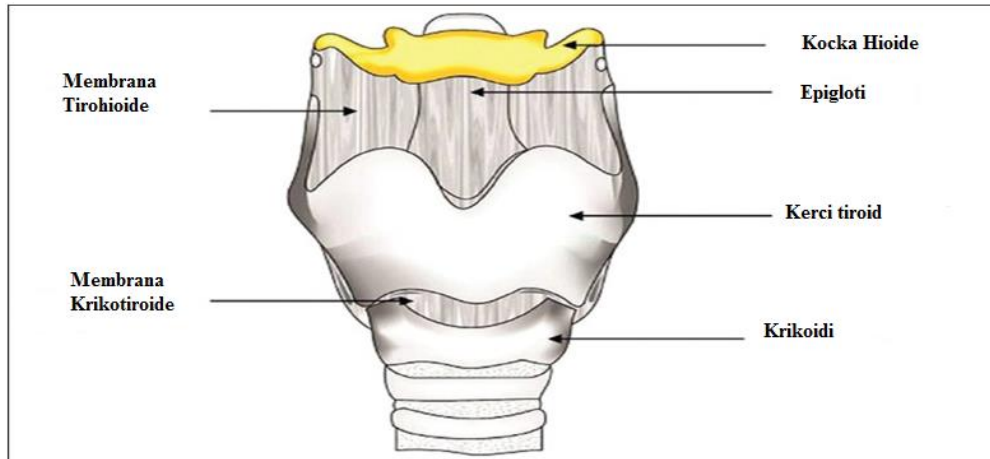


Figura 1a: Pamje frontale e laringut

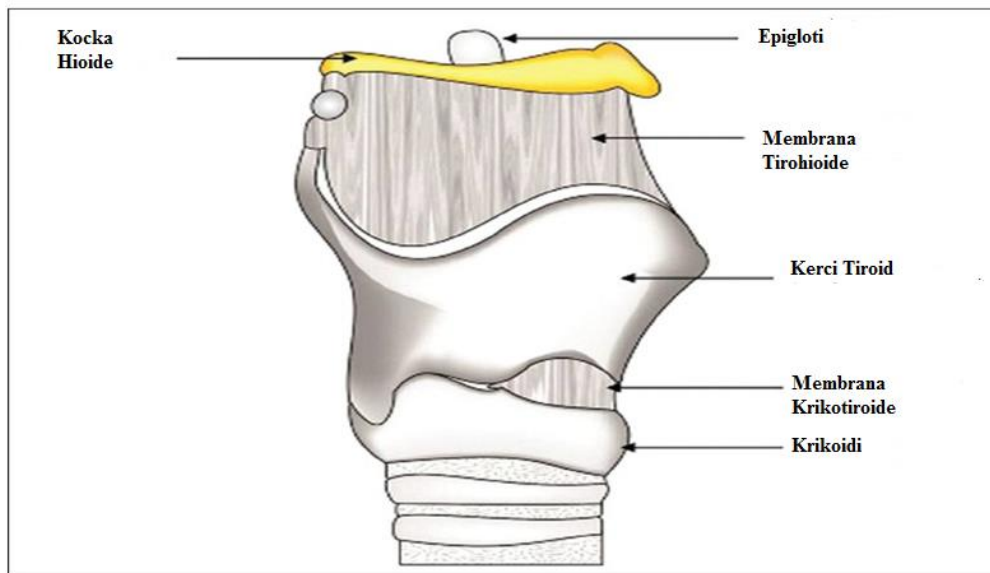


Figura 1b: Pamje laterale e Laringut

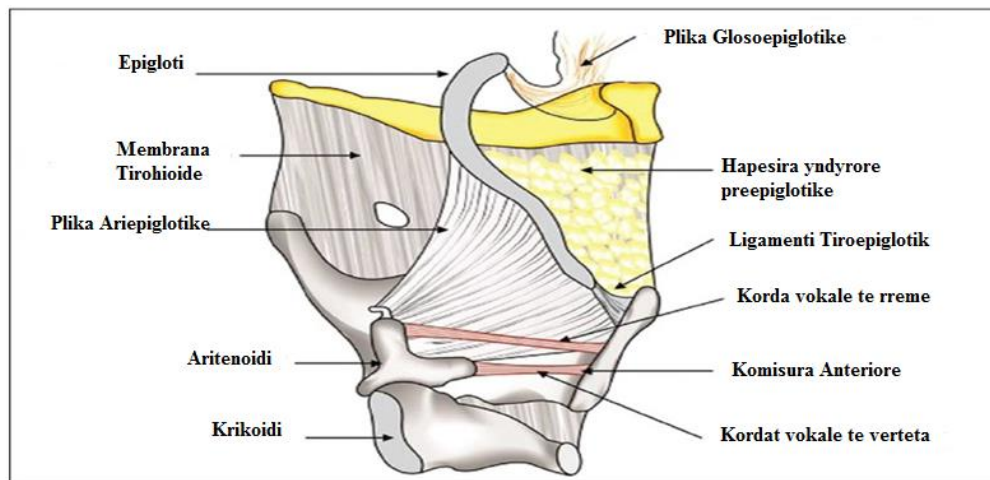


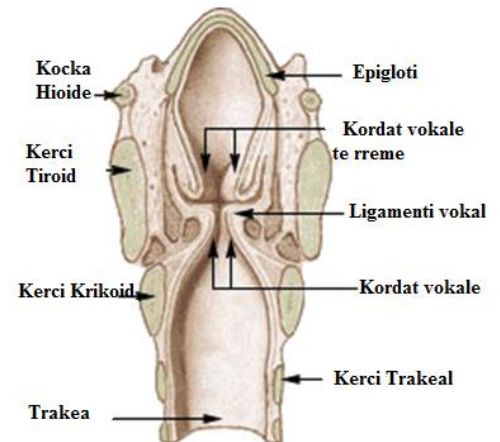
Figura 1c: Pamje laterale pas heqjes se lamines tiroide anesore

## Topografia e brendshme e laringut

Në prerje frontale laringu sipër është i gjerë, ngushtohet në mes e pastaj zgjerohet në drejtim të trakesë. Pjesa më e ngushtë i përgjigjet kordave vokale dhe quhet rima glotike. Regjioni mbi të është supraglotisi ndërsa nën të subglotisi.

- Regjioni supraglotik, ku do të dallojmë nga lart-poshtë:

1. epiglotti;
2. dy palat ariepiglotike anash, të cilat vazhdojnë poshtë dhe jashtë me sinuset piriforme, kurse mbrapa me komisurën e pasme interaritenoide;
3. kordat vokale të rrema, plika me drejtim antero-posterior të vendosur mbi kordat vokale të vërteta;
4. ventrikujt e Morganit, dy thellime në formë xhepush, midis kordave vokale të vërteta dhe të rrema



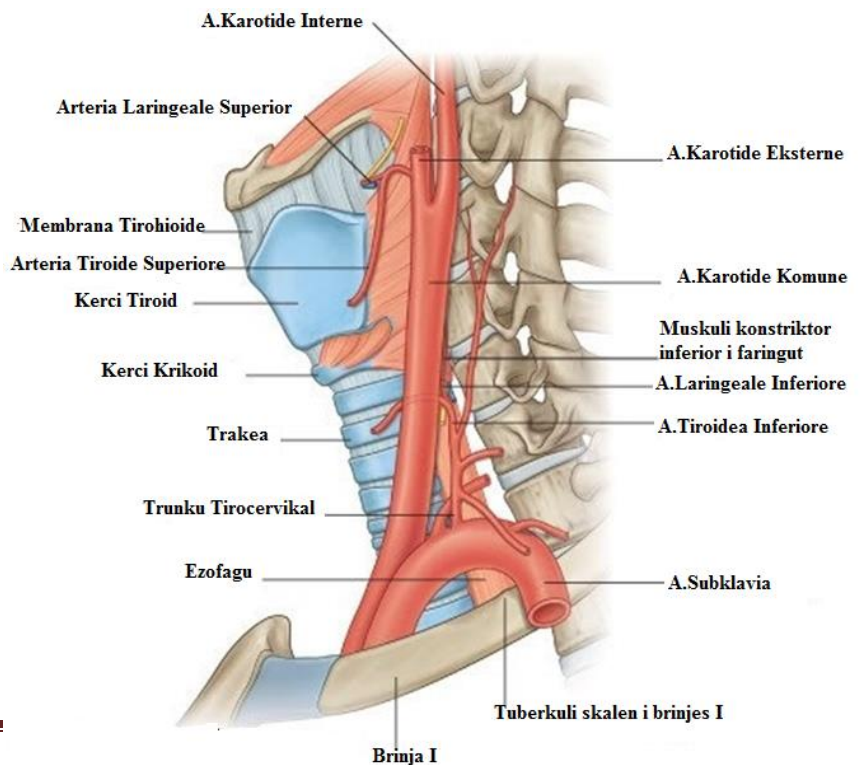
- Regjioni glotik, ku gjenden kordat vokale të vërteta, dy formacione muskulo-ligamentoze, me ngjyrë të bardhë.
- Regjioni subglotik, nën kordat vokale të vërteta, në trajtën e një koni të prerë.

Në ndërtimin e mukozës së laringut vërejmë se: kordat vokale, epiglotti, buza e lirë e plikës aritenoide janë të mbuluar me epitel squamous, kurse pjesa tjetër është epitel respirator i përbërë nga epitel i pseudostratifikuar me cilie me qeliza globet.

## Vaskularizimi

Vaskularizimi në laring vjen nga dy burime të ndryshme për dy territore të ndryshme. Gjaku që ushqen regjionin supraglotik dhe glotik vjen nga A. laringeale superior, degë e arteries karotide externe, ndërsa gjaku që ushqen zonën subglotike vjen nga A. laringeale inferior, që e merr origjinën nga arteria subklavia dhe trunku tirocervikal.

Drenimi venoz realizohet nga vena tiroide superior, e cila drenon në



venen jugulare interne dhe nga vena tiroide inferior që drenon në trungun brachiocefalik.

Enët limfatike në larings janë më të zhvilluara dhe më të shumta sipër glotisit sesa poshtë.

1. Kapilarët limfatike të pjesës supraglotike drenojnë në zinxhirët limfatik cervical dhe vecanërisht në limfonodujt e junksionit të venave jugulare dhe faciale. Drenimi realizohet në të dy anët: si në anën ipsilaterale, ashtu edhe në atë kontralaterale. Aq e vertetë është kjo sa metastazat limfatike të kancerit supraglotik shihen në të dy anët.
2. Kapilarët limfatike janë të rralla në regjionin glotik dhe si rjedhojë metastazat që vijnë nga ky rregjion nuk janë të shpeshta. Kapilarët limfatikë glotik drenojnë në pjesën supraglotike.
3. Enët limfatike të regjionit subglotik janë më pak të dendura se ata supraglotike por më të shumta se ato të regjionit glotik. Edhe ato drenojnë në zinxhirit cervical. Nga ana prognostike është me rëndësi njohja e drenimit në limfonodujt peritrakeal dhe mediastinal. Gjithashtu ky regjion drenon si në anën ipsilaterale dhe atë kontralaterale.

## **Inervimi**

Laringu dhe trakea inervohen nga nervat laryngeus recurrens (inferior) dhe laryngeus superior, nerva sensitivë dhe motorë, degë të nervit vag X. Nervi laringeal superior me një degë të tij inervon muskujt externë të laringut dhe me degën e brendshme inervon pjesën sensore të sipërme të laringut, përfshirë edhe regjionin glotik. Nervi laryngeal rekurent është përgjegjës për inervimin sensor të regjionit subglotik dhe pajis me inervim motor muskujt intrinsek të laringut, ata muskuj që hapin dhe mbyllin laringun.

Nervi laringeal rekurent ka trajektore të ndryshme majtas dhe djathtas. Në anë të majte nervi rrethon harkun e aortës kurse djathtas rrethon arterien subklavia. Në të dyja anët nervi kalon ndërmjet ezofagut dhe trakesë dhe më pas hyn në laring, pas bririt të poshtëm të kërcit tiroid.

## **Fiziologjia**

Si pjesë përbërëse e rrugëve të frymëmarrjes, funksioni kryesor i laringut është ai i frymëmarrjes. Njëkohësisht ai shërben edhe si organi i të folurit dhe si mbrojtës i rrugëve të frymëmarrjes nga kalimi i ushqimit. Funksionet sfinkterike (fiksimi i toraksit, kollë dhe ekspektoracion, mbyllje gjatë gëlltitjes dhe të vjellave) dhe funksioni qarkullues (duke ndihmuar kthimin e gjakut venoz në qendër) janë gjithashtu pjesë e fiziologjisë së laringut.

## Epidemiologjia

Demtmet traumatike te laringut jane te pazakonta, te shumellojshme dhe potencialisht jetekercenuese. Traumat laringeale jane mjaft te rralla si pasoje e vendodhjes se laringut ndermjet ketyre strukturave anatomike: kolona vertebrale cervikale e vendosur posteriorisht tij, kocka mandibulare superior anterior dhe muskujt sternokleidomastoide. Popullata pediatrike eshte me e mbrojtur se ajo adulte per shkak te pozicionimit me lart te laringut ne vertebrat cervikale C3-C6 dhe shkalles me te larte te elasticitetit. Paveresisht strukturave mbrojtese, pjesa anteriore e laringut eshte mjaft e ekspozuar dhe forcat e ushtruara ne drejtim anterior posterior shtypin laringun ne drejtim te kolones vertebrale e mund te japin demtime te indeve te buta e kerceve. Incidenca e traumave laringeale ne popullaten adulte eshte 1:137000, ndersa incidenca e rasteve te paraqitura ne urgjence varion nga 1:1400-42000. Megjithese femrat kane qafe me te holle e me te gjate, jane meshkujt ata qe kane predispozite me te larte per trauma laringeale per shkak te ushtrimet te sporteve te dhunshme .<sup>(1)</sup>

## Etiologjia & Fizpatologjia

Traumat laringeale klasifikohen ne dy kategori te medha : trauma kontuzive dhe trauma penetrante. Shkaku me I zakonshem eshte demtimi i laringut gjate nje aksidenti automobilistik ku pasagjeri i palidhur me rripin e sigurimit, gjate uljes se menjehershme te shpejtesise trupi del perpara dhe qafa perplaset ne drejtim te timonit ose kroskotit, forca transmetohet nga laringu ne drejtim te kolones vertebrale cervikale e jep demtim. Varianti i dyte tipik eshte kur njeriu ne levizje godet nje objekt te palevizshem. Demtime me te rralla ndodhin gjate sporteve te ndryshme (alpinizem), varjes, mbytjes, ushtrimet te dhunes dhe demtimeve jatrogjenike. Ne rastet e strangulacionit manual nje force me shpejtesi te ulet e amplitude te larte con ne demtime te tilla si zhvendosje sinjifikante te kerceve, formim i shpejte i hematomes dhe laceracioneve mukozale.<sup>(2,3)</sup>

Ne pergjithesi te gjitha mekanizmat traumatike kane potencial te shkaktojne demtime te tilla si edema, hematoma, laceracione mukozale, dislokacione te kerceve dhe fraktura.

## Prezantimi klinik

Do te dyshojme per trauma te rrugeve te siperme te frymemarrjes cdo individ i cili paraqet shenja te traumes cervikale, ne menyre te tille qe te evidentohen direkt individet qe kerkojne nderhyrje te imediate.

**A. Simptomat e traumes laringeale (subjektive)**

1. Ngjirje zeri
2. Afoni, disfoni
3. Dhimbje qafe
4. Odinofagi, disfagi
5. Marrje Fryme

**B. Shenjat e traumes laringeale (objektive)**

1. Dispne
2. Stridor : lloji i stridorit mund te na orientoje per lokalizimin e traumes.
  - Stridor inspirator tregon per nje demtim supraglotik qe mund te shkaktohet nga nje edeme ose hematoma
  - Stridor expirator zakonisht vjen nga nje strukture subglotike si per shembull ne nje demtim te trakese
  - Stridor bifazik tregon per nje demtim ne regjion glotik.
3. Hemoptizi
4. Ekimoza te lokalizuara ne regjion cervical
5. Emfizeme subkutane
6. Humbje e proeminences se tiroides
7. Devijim i aksit te laringut
8. Humbje e krepitances laringeale( click qe degjohet gjate palpimit te laringut dhe zhvendosjes se tij lateralisht) <sup>(4,5,6)</sup>

## Diagnoza

Pacientet e dyshuar per trauma laringeale duhet te ekzaminohen ne menyre urgjente per vendosjen e diagnozes me qellim qe te vazhdohet me tej me trajtimin me te mire. Hapat e diagnostikimit perfshijne:

1. **Vleresimi i rrugeve ajrore dhe stabilizimi i frymemarrjes** eshte hapi i pare i rendesishem. Realizohet edhe vleresimi i organeve te tjera vitale. Ndiqet protokolli i trajtimit te traumes Advanced Trauma Life Support (ATLS)
2. Kryerja e **ekzaminimeve radiologjike standarte** te kokes qafes e toraksit per evidentimin e lezioneve te shtylles kurrizore, pranine e pneumomediastinit ose demtimeve cervikale.
3. **CT scan** (tomografia e kompiuterizuar) eshte metoda me e mire radiologjike qe na ndihmon ne diagnozen e traumave laringeale i cili jo vetem ve ne dukje frakturat (edhe tek pacientet pa shenja klinike), por sherben dhe ne planifikimin e trajtimit e rikonstruksionin e laringut.<sup>(7)</sup>



4. **MRI** (rezonanca magnetike) nuk perdoret gjeresisht ne diagnostikim pasi ka kohezgjatje te madhe si ekzaminim dhe nuk vlereson si duhet strukturat e skeletit.
5. Procedura e zgjedhur dhe baze ne evidentimin e traumave laringeale eshte **fibrolaringoskopia direkte** (gold standart) e cila ne lejon vleresimin e dinamikës së rrugeve ajrore. Laringoskopia indirekte nuk preferohet sepse mund te shkaktoje kolle dhe rendim te gjendjes se pacientit. <sup>(8,23,24)</sup>
6. **Bronkoskopia** lejon evidentimin me te mire te regjionit subglotik, **ezofagoskopia** vlereson demtimet e mundshme mukozale ezofageale.

## **Klasifikimi dhe trajtimi i traumave laringeale sipas lokalizimit :**

1. **Supraglotike** : keto demtime rezultojne nga fraktura horizontale te pjeses se sipërme te lamina tiroidea dhe demtime te ligamentit hioepiglotik me pasoje zhvendosjen superior posterior te epiglotit. Si rezultat krijohet nje kalim fals perpara epiglotit qe ve ne komunikim hapësirën laringeale me hapësirën e poshtme te qafes duke shkaktuar emfizeme cervikale. Klinikisht prezantohet me stridor, bllokim laringeal , kolle, sheshim i kontureve te pjeses se sipërme te qafes dhe renia gjate palpimit e incisures se kartilagos tiroide. Laringoskopia indirekte eshte shume e rendesishme ne kete rast pasi vlereson levizjen e kordave vokale dhe vendosjen e epiglotit. Mund te lindi nevoja e cineradiografise me contrast uxor per vizualizimin e trakteve fistuloze. Ne demtimet e izoluara supraglotike laringu hapet nepermjet faringotomise anterior, lacerimet e mukozes riparohen dhe nese epiglotti eshte i shkeputur ai ekscizohet. Ne demtimet e renda segmentet tiroide te frakturuara zakonisht hiqen me kordat e rreme dhe epiglotin. Nese demtimi nuk trajtohet ndodh stenoze. <sup>(9,25)</sup>
2. **Glotype** : kerci tiroid thyhet ne vendin e fiksimit te kordave vokale te verteta. Fraktura mund te jete horizontale, vertikale ose e kryqezuar; pa zhvendosje ose kominutive me ekspozim te jashtem. Demtimet shoqeruese perfshijne lacerime te mukozes, shkeputje te ligamenteve vokale nga kerci tiroid ose dislokime te aritenoidit. Ne ekzaminim fizik verehet emfizeme cervikale dhe deformim te kerceve. Diagnoza vendoset nepermjet laringoskopise indirekte (edema ,hematoma, laceracione) dhe CT Scan(frakturat). Ne kete rast realizohet tireotomi mediale per te eksploruar pjesen e brendshme te laringut. <sup>(10,26)</sup>
3. **Subglotype** : shkaktohen nga nje force qe shtyp kercin krikoid duke demtuar artikulacionin krikotiroid, demtime te trakese, paralize bilaterale e kordave vokale. Klinikisht paraqitet me dispne, disfagi, odinofagi, hemoptizi. Per te korigjuar paralizen e nervit laryngeal kryhet aritenoidopeksia. Fraktura e harkut anterior te krikoidit mund te fiksohet me tel. <sup>(11,20)</sup>
4. **Frakturat e kockes hioide** : fraktura pergjithesisht ndodh ne trupin e hioidit sepse eshte me pak elastik se burret e tij. Eshte me e shpeshte ne femra. I semuri ankon dhimbje dhe



enjtje ne pjesen e perparme te qafes dhe krepitacione kockore gjate palpimit. Fraktura evidentohet nepermjet radiografise. Eshte e nevojshme kryerja e laringoskopise per te perjashtuar avulsionin e epiglotit. Nese ka vetem frakture te hioidit nuk ka nevojte per trajtim. Ne rast te kundert duhen imobilizuar fragmentet kockore. <sup>(12,22)</sup>

5. **Dislokacioni i artikulacionit krikotiroid** : vijne si pasoje e traumave ne pjesen e perparme te qafes dhe jane te njeanshme ose te dyanshme. Briret e poshtem te kercit tiroid shkeputen dhe vendosen prape aty. Keshtu shkaktohet deficit ne tendosjen e kordave vokale ne anen e demtuar,demtohet nervi laryngeal i asaj ane dhe ndodh paralize e kordes vokale. I semuri ka dhimbje ne qafe qe perhapet drejt veshit,ngjirje zeri,aspirim gjate gellititjes. Ne laringoskopi verehet edeme dhe mungese e tendosjes se kordes vokale. Ne paraliza te perkohshme funksioni rikthehet per 3-4 jave. Ne pacientet me paralize persistente te kordave dislokimi korigjohet nepermjet rezekionit te bririt te poshtem te kercit tiroid. <sup>(13)</sup>
6. **Dislokacioni i artikulacionit krikoaritenoid** : nje goditje direkte ne qafe zhvendos kercin krikoid prapa vertebrave cervikale duke shkaktuar dislokim anterior te aritenoidit,shkaktohet edhe nga procedurave endoskopike(ezofagoskopia). Pacienti ankon ngjirje zeri,dhimbje,dispne,stridor,disfagi,odinofagi dhe aspirim. Ne laringoskopi verehet edeme ne hapersiren aritenoide dhe plikat ariepiglotike. Ne mungese te edemes, aritenoidet duken te kthyera perpara dhe te rrotulluara medialisht. Ndersa korda vokale eshte e perkulur, e fiksuar ne pozicion intermedian, flakside. Mund te jete e nevojshme kryerja e menjehershme e trakeostomise per shkak te edemes. Pas renies se saj behet reponimi i aritenoidit. <sup>(21)</sup>

## Sistemi i klasifikimit Schaefer

Ky klasifikim bazohet ne te dhenat e kombinuara te ekzaminimit skanerik dhe endoskopise. Sherben per te percaktuar rreptesine e demtimeve laringeale dhe na orienton per nje menaxhim te sakte e te shpejte te traumes laringeale. Sipas ketij klasifikimi traumat laringeale ndahen ne 5 grupe:

1. **Grupi 1** → hematoma endolaringeale minore dhe laceracione te mukozes pa fraktura te detektueshme. Ne kete rast kryhet me kujdes laringoskopia fleksibile fiberoptike per evidentimin e lezioneve. Trajtimi eshte medikamentoz me steroide,antibiotike,medikamente anti refluks, keshillohet pushim vokal, lageshtim i ajrit.
2. **Grupi 2** →edema dhe hematoma endolaringeale me e shprehur se ne grupin e pare, rupture e mukozes, pa ekspozim kartilago ose fraktura me zhvendosje. Vleresimi behet nepermjet laringoskopise direkte dhe ezofagoskopise. Perverc trajtimit medikamentoz mund te jete e nevojshme kryerja e trakeotomise.
3. **Grupi 3** →edema masive, laceracione te gjera te mukozes,ekspozim kartilago,fraktura me zhvendosje, paralize e kordave vokale. Laringoskopia direkte dhe ezofagoskopia kryhen ne tavolinen operatore dhe shpesh kerkohet kryerja e trakeotomise. Ne kete rast trajtimi eshte kirurgjikal dhe riparon struktura te tilla si rupturen e komisures

anteriore, laceracione te medha te mukozes, kordat e palevizshme, kercin e ekspozuar, zhvendosjet e aritenoidit.

4. **Grupi 4** → si grupi 3, por me fraktura jo stabile me 2 ose me shume linja, zhvendosje anterior e laringut. Trakeotomia eshte gjithmone e domosdoshme ne kete kategori. Riparimi kirurgjikal konsiston ne vendosjen e stentit per ruajtjen e integritetit te laringut.
5. **Grupi 5** → ndarje e plote e laringut nga trakea, zakonisht ne nivel te kercit krikoid ose membranës tiroide, junksionin krikotrakeal. Pacienti paraqet detres respirator dhe kerkoht nderhyrje urgjente (trakeotomi). Ne kete rast laringu ngjitet siper, trakea vendoset ne pozicion retrosternal, keshtu lind nevoja e nje icizioni te ulet trakeotomia. Pas saj kryhen ekzaminimet radiologjike si radiografi toraksi ose CT ku vihet re pneumotoraks. Rifreskohen buzet e trakee e laringut dhe qepen me sutura joabsorbabel, nyjet vendosen jashte lumenit. <sup>(14,15,26,30,33)</sup>

## Trajtimi e menaxhimi i traumave laringeale

### A. Trajtimi medikamentoz

Qellimi i trajtimit medikamentoz konsiston ne rikthimin e funksioneve laringeale: ventilim, fonacion dhe mbrojtje e rrugeve te poshtme respiratore. Aplikohet ne paciente me trauma minore te cilet mbahen ne observim per 24-48 ore. <sup>(16,27,28)</sup>

- Regjim shtrati e ngritje e kokes se shtratit → lehteson edemen laringeale
- Pushim vokal → lehteson edemen laringeale
- Perdorimi i ajrit te lageshtuar te fresket → parandalon formimin e krustave dhe disfunkcionin ciliar
- Kortikoidet sistemike → jane me te vlefshme ne ditet e para te demtimit per te parandaluar formimin e indit te granulacionit, per te minimizuar edemen, inflamacionin e fibrozen.
- Medikamentet antirefluks → antihistaminiket dhe PPI ndihmojne ne reduktimin e formimit te indit te granulacionit dhe stenozen trakeale.
- Antibiotiket → ulin rrezikun e perikondritit dhe infeksionit lokal.

### B. Trajtimi kirurgjikal

Nese rruget ajrore jane te kompromentuara kerkoht kryherja e trakeotomise, incizioni behet ne nje pozicion me te ulet se zakonisht, ne unazen e trete ose te katert per te shmangur demtime te metejshme te laringut dhe strukturave perreth tij. Frakturat laringeale te mbyllura

duhet te eksplorohe brenda 7 ditesh per te shmangur stenoza. Plaget e hapura eksplorohe brenda 24 oreve te para. Carjet e mukozes riparohen me sutura absorbable me nyje te vendosura ekzoluminal. Ligamentet vokale suturohe ne lamina tiroidea, zhvendosjet e kartilagove duhet te riponohen e te fiksohe me minipllaka. <sup>(17,31.35.40)</sup>

- Tubat e trakeotomise → preferohen tuba te pafenestruar sepse minimizojne fluksin e ajrit qe hyn ne laringun e demtuar.
- Stentet → zakonisht perdoren ne demtime serioze te komisures anterior, parandalojne adezionin e mukozes dhe stenoza laringeale. Preferohen stente te forta silastike. Mbahen per rreth dy jave dhe hiqen nepermjet endoskopise
- Minipllakat → se fundi kane filluar te perdoren minipllaka absorbabel.

## Komplikacionet

Komplikacionet akute perfshijne obstrukcion ajror , afoni , disfoni, disfagi , odinofagi , hematoma , infeksione. <sup>(33,50)</sup>

Ne komplikacionet kronike bejne pjese :

- Formimi i indit te granulacionit me pasoje fibroze dhe stenoze laringeale. Mendohet se perdorimi i kortikoideve dhe antibiotikeve dhe rrezatimi me doze te ulet ndihmon ne parandalimin e ketij komplikacioni. <sup>(19, 48)</sup>

- Stenoza laringeale eshte nje komplikacion i veshtire per tu trajtuar. Shumica e tyre mund te kerkojne vendosjen e grafteve kartilaginoze per ndarjen anterior posterior te krikoidit. Vleresimi i stenezes behet me laringoskopi direkte dhe bronkoskopi. Per korigjimin e stenezes laringeale behet laringotrakeoplastika ose rezeksion trakeal me rianastomoze. <sup>(18,42)</sup>

- Paraliza e kordave vokale unilaterale ose bilaterale shkaktohet nga demtime te nervit laryngeal rekurent ose dislokacion i aritenoidit. Nese nuk ka permiresim pas 6-12 muajve per forcimin e zerit behet tireoplastika e kordes vokale. Ne paralizat bilaterale realizohet aritenoidektomia dhe lateralizim i kordave vokale. <sup>(28,47)</sup>

Komplikacione te tjera perfshijne fistula (trakezofageale, ezofageale, faringokutane), deformime kozmetike, aspirim kronik, pamundesia dekanjulimi. <sup>(46)</sup>

## Prognoza

Prognoza varet nga faktore te ndryshem si psh. Shtrirja e demtimit, koha e riparimit dhe aftesite e mjekut ORL ne trajtimin e pacientit te traumatizuar. Suksesi matet me funksionin ventilues dhe fonacionin e tij. Per rezultatin me te mire eshte thelbesor korigjimi i hershem i demtimeve ne 24-48 oret e para. Trauma penetrante ka prognoze me te favorshme se ajo kontuzive. <sup>(34,50)</sup>

## Djegiet e laringut

- A. **Djegie termike** → ndodhin pas inhalimit te gazeve te nxehta ose tymit, mund te jene sekondare si pasoje e marrjes se ushqimeve dhe lengjeve te nxehta. Kategorizohen ne 3 grade. Djegiet e grades se pare e te dyte shkaktojne edeme supraglotike me bllokim te rrugeve te frymemarrjes. Pacienti paraqet ngjirje zeri, dhimbje, dispne, stridor. Ne laringoskopi indirekte verehet hiperemi dhe edeme e kordave vokale te rreme. Kordat vokale te verteta demtohen ne 2/3 anteriore te tyre. Ne djegiet e shkalles se dyte mund te kete copa eksudati gri qe mbulon hapësirën e djegur. Djegiet e shkalles se trete ndodhin me rralle sepse periudha e kontaktit me agjentin shkaktar eshte e shkurter. Mund te jete e nevojshme kryerja e trakeostomise urgjente. Zakonisht sherimi ndodh shpejt dhe stenoza ndodhin rralle. <sup>(49,50)</sup>
- B. **Djegie kimike** → perfshijne epiglotin, plikat ariepiglotike, aritenoidet dhe regjionin postkrikoid. Ulceracionet dhe infeksioni zhvillohen ne menyre sekondare. Aderenca ndermjet kordave vokale te rreme dhe epiglotit ne murin faringeal te pasem sjellin stenoze cikatriciale supraglotike. Djegiet e regjionit postkrikoid shoqerohen me perikondrit dhe shkaterrim te kercit krikoid. Ne laringoskopi indirekte vihet re edeme dhe hiperemi supraglotike, epiglotti mund te zhvishet nga epiteli dhe te duket i bardhe. Ndihmon ne diagnoze ezofagoskopia. Pasi kontrollohen rruget e frymemarrjes nepermjet nje trakeostomie behen perpjekje per parandalimin e stenezes se laringut duke futur nje buzhi silikon ne hapësirën supraglotike. <sup>(37,38)</sup>

## Traumat jatrogjene te laringut

- A. **Trakeostomia e larte** → eshte shkak me i shpeshte i stenzave kronike te laringut. Ndodh kur kanjula futet nepermjet membranës krikotiroide ose kercit krikoid. Eshte me i

shpeshite tek femijet sepse dallohet me veshtiresi krikoidi nga unazat trakeale. Nese kanjula lihet me shume se 24 ore shfaqet stenoza. Rreth 48 ore pas procedures mund te shfaqet perikondrit sekondar i krikoidit, i cili favorizohet nga mosha e vjeter e pacientit ,diabeti, inflamacioni i meparshem endotrakeal. Klinikisht shenjat shfaqen disa jave me pas. Laringoskopia ve ne dukje granulacione ne hapesiren subglotike ne ditet 10-14 te demtimit. Diagnoza e trakeostomise se larte mund te vendoset nepermjet nje radiografie laterale te qafes. Trajtimi konsiston ne heqje dhe rivendosjen e kanjules ne nivel me te poshtem. Nese heqja behet per 48 ore dhe para se te mbushen 10 dite nga demtimi riparimi kryhet nepermjet nje buzhie silikoni. Aderencat dhe granulacionet endolaringeale mund te hiqen me laser. Buzhia lihet ne vend per 4 jave. Pacienti trajtohet me antibiotike dhe kortikosteroide. <sup>(15,44)</sup>

- B. **Demtimet e intubimit** → mund te ndodhin menjehere ose si rezultat i pranise se tubit per nje kohe te gjate. Demtimet acute perfshijne edeme te mukozes,abrazionet,laceracionet,hematoma e kordave vokale,dislokacion aritenoidesh. Gjate intubimit te zgjatur verehen granuloma ,ankilozia te artikulacionit krikoaritenoid,paralize e kordave vokale dhe stenozet subglotike. Nje hapesire e ndjeshme eshte regione medial e kordave vokale sepse mukozja eshte shume e holle dhe shtrihet ne kerce aritenoide te forta. Simptomatologjia perfshin ngjirje zeri,disfagi,dhimbje qe perhapet ne vesh. Ne laringoskopi direkte vihet re nje mase e erret e kuqe ndermjet aritenoideve. Trajtimi medikamentoz perfshin kortikoide dhe antibiotike. Trajtimi kirurgjikal indikohet kur granuloma eshte e formuar teresisht dhe persiston per nje kohe te gjate. <sup>(29,50)</sup>
- C. **Demtime nga mbajtja e sondes nazogastrike** →sonda kalon prapa lamines krikoides gjate gellitjes dhe fonacionit,shkakton traume te mukozes ne regionin postkrikoid,favorizon perikondrit dhe nekroze kercki. Si rrjedhoje shkaktohet ngushtim i hapesires subglotike dhe e hipofaringut. I semuri ankon dhimbje te forte ne pjesen e poshtme te qafes qe shtohet gjate gellitjes e perhapet ne vesh. Diagnostikohet nepermjet laringoskopise indirekte . trajtimi konsiston ne heqjen e tubit dhe perdorimi i antibiotikeve ,antihistaminikeve,PPI,antiseptiket orofaringeale. <sup>(25,42)</sup>

## Referencat

1. Jalisi S, Zoccoli M. Management of laryngeal fractures—A 10-year experience. *Journal of Voice*. Jul 2011;25(4):473-479.
2. Jewett BS, Shockley WW, Rutledge R. External laryngeal trauma analysis of 392 patients. *Archives of Otolaryngology–Head & Neck Surgery*. Aug 1999;125(8):877-880.
3. Kantas I, Balatsouras DG, Kamargianis N, Katotomichelakis M, Riga M, Danielidis V. The influence of laryngopharyngeal reflux in the healing of laryngeal trauma. *European Archives of Oto-Rhino-Laryngology*. Feb 2009;266(2):253-259.
4. Mendelsohn AH, Sidell DR, Berke GS, John MS. Optimal timing of surgical intervention following adult laryngeal trauma. *Laryngoscope*. Oct 2011;121(10):2122-2127.

5. Norris BK, Schweinfurth JM. Arytenoid dislocation: An analysis of the contemporary literature. *Laryngoscope*. Jan 2011;121(1):142-146
6. Quesnel AM, Hartnick CJ. A contemporary review of voice and airway after laryngeal trauma in children. *Laryngoscope*. Nov 2009;119(11): 2226-2230.
7. Schaefer SD. The acute management of external laryngeal trauma. A 27-year experience. *Archives of Otolaryngology–Head & Neck Surgery*. 1192;118(2):598-604
8. Resident manual trauma of head neck and face, American Academy of Otolaryngology, First Edition 2012. ISBN: 978-0-615-64912-2
9. Jewett BS, Shockley WW, Rutledge R. External laryngeal trauma analysis of 392 patients. *Arch Otolaryngol Head Neck Surg*. 1999 Aug. 125(8):877-80. [\[Medline\]](#).
10. Biller HF, Moscoso J, Sanders I. Laryngeal trauma. Ballenger JJ, Snow JB, eds. *Otorhinolaryngology: Head and Neck Surgery*. 15th ed. Media, Pa: Lippincott Williams & Wilkins; 1996. 518-25.
11. Fuhrman GM, Stieg FH 3rd, Buerk CA. Blunt laryngeal trauma: classification and management protocol. *J Trauma*. 1990 Jan. 30(1):87-92. [\[Medline\]](#).
12. Oh JH, Min HS, Park TU, et al. Isolated cricoid fracture associated with blunt neck trauma. *Emerg Med J*. 2007 Jul. 24(7):505-6. [\[Medline\]](#).
13. Maran AGD. Trauma and stenosis of the larynx. *Scott Brown's Otolaryngology*. Oxford, England: Butterworth Heinemann. 6th ed. 1997. Vol 5: 5/8/1-5/8/11.
14. Ballenger JJ. *Diseases of the Nose, Throat and Ear, Head and Neck*. 13th ed. Philadelphia, Pa: Lea & Febiger; 1985. 432-453.
15. Godin A, Kremer C, Sauvageau A. Fracture of the cricoid as a potential pointer to homicide. A 6-year retrospective study of neck structures fractures in hanging victims. *Am J Forensic Med Pathol*. 2012 Mar. 33(1):4-7. [\[Medline\]](#).
16. Frink M, Haasper C, Ringe KI, Krettek C, Hildebrand F. Blunt cerebrovascular trauma causing vertebral artery dissection in combination with a laryngeal fracture: a case report. *J Med Case Rep*. 2011 Aug 15. 5:381. [\[Medline\]](#). [\[Full Text\]](#).
17. Narci A, Embleton DB, Ayçiçek A, Yücedag F, Cetinkursun S. Laryngeal fracture due to blunt trauma presenting with pneumothorax and pneumomediastinum. *ORL J Otorhinolaryngol Relat Spec*. 2011. 73(5):246-8. [\[Medline\]](#).
18. Kim JP, Cho SJ, Son HY, Park JJ, Woo SH. Analysis of clinical feature and management of laryngeal fracture: recent 22 case review. *Yonsei Med J*. 2012 Sep. 53(5):992-8. [\[Medline\]](#). [\[Full Text\]](#).
19. Rajs J, Thiblin I. Histologic appearance of fractured thyroid cartilage and surrounding tissues. *Forensic Sci Int*. 2000 Dec 11. 114(3):155-66. [\[Medline\]](#).
20. Schaefer SD, Brown OE. Selective application of CT in the management of laryngeal trauma. *Laryngoscope*. 1983 Nov. 93(11 Pt 1):1473-5. [\[Medline\]](#).
21. Mancuso AA, Hanafee WN. Computed tomography of the injured larynx. *Radiology*. 1979 Oct. 133(1):139-44. [\[Medline\]](#).

22. Lupetin AR, Hollander M, Rao VM. CT Evaluation of Laryngotracheal Trauma. *Semin Musculoskelet Radiol*. 1998. 2(1):105-116. [\[Medline\]](#).
23. Kobayashi M, Seto A, Nomura T, et al. [3D-CT highly useful in diagnosing foreign bodies in the paraesophageal orifice]. *Nippon Jibiinkoka Gakkai Kaiho*. 2004 Sep. 107(9):800-3. [\[Medline\]](#).
24. Becker M, Duboé PO, Platon A, et al. MDCT in the assessment of laryngeal trauma: value of 2D multiplanar and 3D reconstructions. *AJR Am J Roentgenol*. 2013 Oct. 201(4):W639-47. [\[Medline\]](#).
25. Shockley WW. Laryngeal trauma. Shockley WW, Pillsbury HC, eds. *The Neck: Diagnosis and Surgery*. St. Louis, Mo: Mosby; 1994. 189-208.
26. Goudy SL, Miller FB, Bumpous JM. Neck Crepitation: Evaluation and Management of Suspected Upper Aerodigestive Tract Injury. *Laryngoscope*. 2002. 112:791-795.
27. Schaefer SD, Stringer SP. Laryngeal trauma. Bailey BJ, Pillsbury HC, Driscoll BP, eds. *Head and Neck Surgery: Otolaryngology*. Philadelphia, Pa: Lippincott-Raven; 1998. 947-56.
28. Woo P. Laryngeal framework reconstruction with miniplates. *Ann Otol Rhinol Laryngol*. 1990 Oct. 99(10 Pt 1):772-7. [\[Medline\]](#).
29. Woo P, Kellman R. Laryngeal framework reconstruction with miniplates: indications and extended indications in 27 cases. *Operative Tech Otolaryngol Head Neck Surg*. 1992. 3:159-164.
30. Bhanot S, Alex JC, Lowlicht RA. The Efficacy of Resorbable Plates in Head and Neck Reconstruction. *Laryngoscope*. 2002. 112:890-898.
31. Sasaki CT, Marotta JC, Lowlicht RA, et al. Efficacy of resorbable plates for reduction and stabilization of laryngeal fractures. *Ann Otol Rhinol Laryngol*. 2003 Sep. 112(9 Pt 1):745-50. [\[Medline\]](#).
32. de Mello-Filho FV, Carrau RL. The management of laryngeal fractures using internal fixation. *Laryngoscope*. 2000 Dec. 110(12):2143-6. [\[Medline\]](#).
33. Gussack GS, Jurkovich GJ, Luterman A. Laryngotracheal trauma: a protocol approach to a rare injury. *Laryngoscope*. 1986 Jun. 96(6):660-5. [\[Medline\]](#).
34. Minard G, Kudsk KA, Croce MA, et al. Laryngotracheal trauma. *Am Surg*. 1992 Mar. 58(3):181-7. [\[Medline\]](#).
35. Schaefer SD, Close LG, Brown OE. Mobilization of the fixated arytenoid in the stenotic posterior laryngeal commissure. *Laryngoscope*. 1986 Jun. 96(6):656-9. [\[Medline\]](#).
36. Miller RH, Lipkin AF, McCollum CH, et al. Experience with tracheal resection for traumatic tracheal stenosis. *Otolaryngol Head Neck Surg*. 1986 Apr. 94(4):444-50. [\[Medline\]](#).
37. Bent JP 3rd, Silver JR, Porubsky ES. Acute laryngeal trauma: a review of 77 patients. *Otolaryngol Head Neck Surg*. 1993 Sep. 109(3 Pt 1):441-9. [\[Medline\]](#).



38. Schaefer SD. Primary management of laryngeal trauma. *Ann Otol Rhinol Laryngol*. 1982 Jul-Aug. 91(4 Pt 1):399-402. [\[Medline\]](#).
39. Leopold DA. Laryngeal trauma. A historical comparison of treatment methods. *Arch Otolaryngol*. 1983 Feb. 109(2):106-12. [\[Medline\]](#).
40. Schaefer SD, Close LG. Acute management of laryngeal trauma. Update. *Ann Otol Rhinol Laryngol*. 1989 Feb. 98(2):98-104. [\[Medline\]](#).
41. Park AH, Forte V. Effect of harvesting autogenous laryngeal cartilage for laryngotracheal reconstruction on laryngeal growth and support. *Laryngoscope*. 1999 Feb. 109(2 Pt 1):307-11. [\[Medline\]](#).
42. Kunachak S, Kulapaditharom B, Vajaradul Y, et al. Cryopreserved, irradiated tracheal homograft transplantation for laryngotracheal reconstruction in human beings. *Otolaryngol Head Neck Surg*. 2000 Jun. 122(6):911-6. [\[Medline\]](#).
43. Lorenz RR, Hicks DM, Shields RW Jr, et al. Laryngeal nerve function after total laryngeal transplantation. *Otolaryngol Head Neck Surg*. 2004 Dec. 131(6):1016-8. [\[Medline\]](#).
44. Benjamin B, Bingham B, Hawke M, et al. The larynx. *A Color Atlas of Otorhinolaryngology*. Philadelphia, Pa: JB Lippincott; 1995.
45. McVay CB. Anterior regions of the neck. *Anson & McVay Surgical Anatomy*. 6th ed. Philadelphia, Pa: WB Saunders Co; 1984.
46. Nahum AM, Siegel AW. Biodynamics of injury to the larynx in automobile collisions. *Ann Otol Rhinol Laryngol*. 1967 Oct. 76(4):781-5. [\[Medline\]](#).
47. Netter FH. Thyroid gland and larynx. Netter FH, Colacino S, eds. *Atlas of Human Anatomy*. Summit, NJ: Ciba Geigy; 1989.
48. Schaefer SD. The acute management of external laryngeal trauma. A 27-year experience. *Arch Otolaryngol Head Neck Surg*. 1992 Jun. 118(6):598-604. [\[Medline\]](#).
49. Trone TH, Schaefer SD, Carder HM. Blunt and penetrating laryngeal trauma: a 13-year review. *Otolaryngol Head Neck Surg*. 1980 May-Jun. 88(3):257-61. [\[Medline\]](#).
50. Otorinolaringologjia ,Tirane 2000, ISBN 99927-1-3577